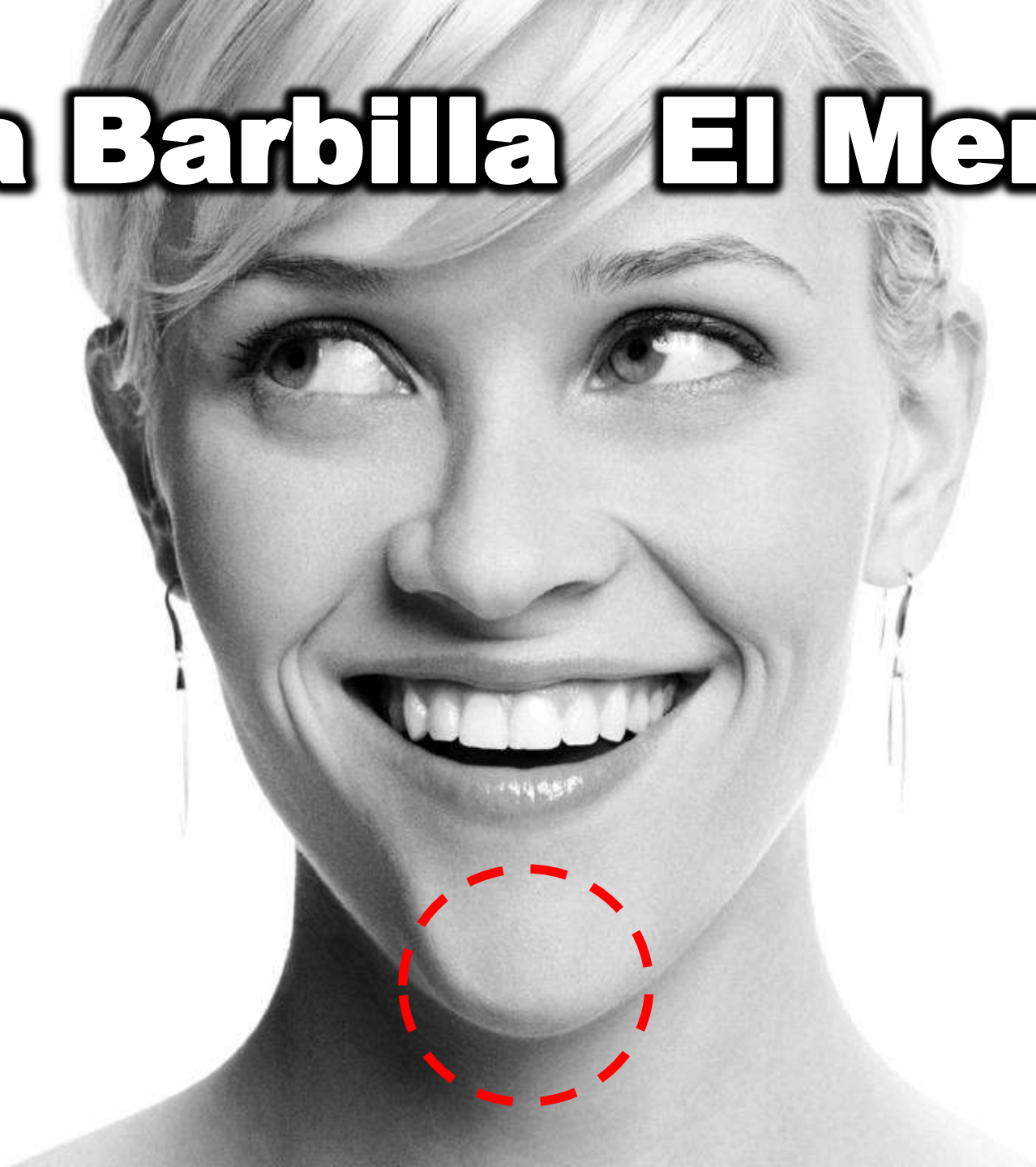



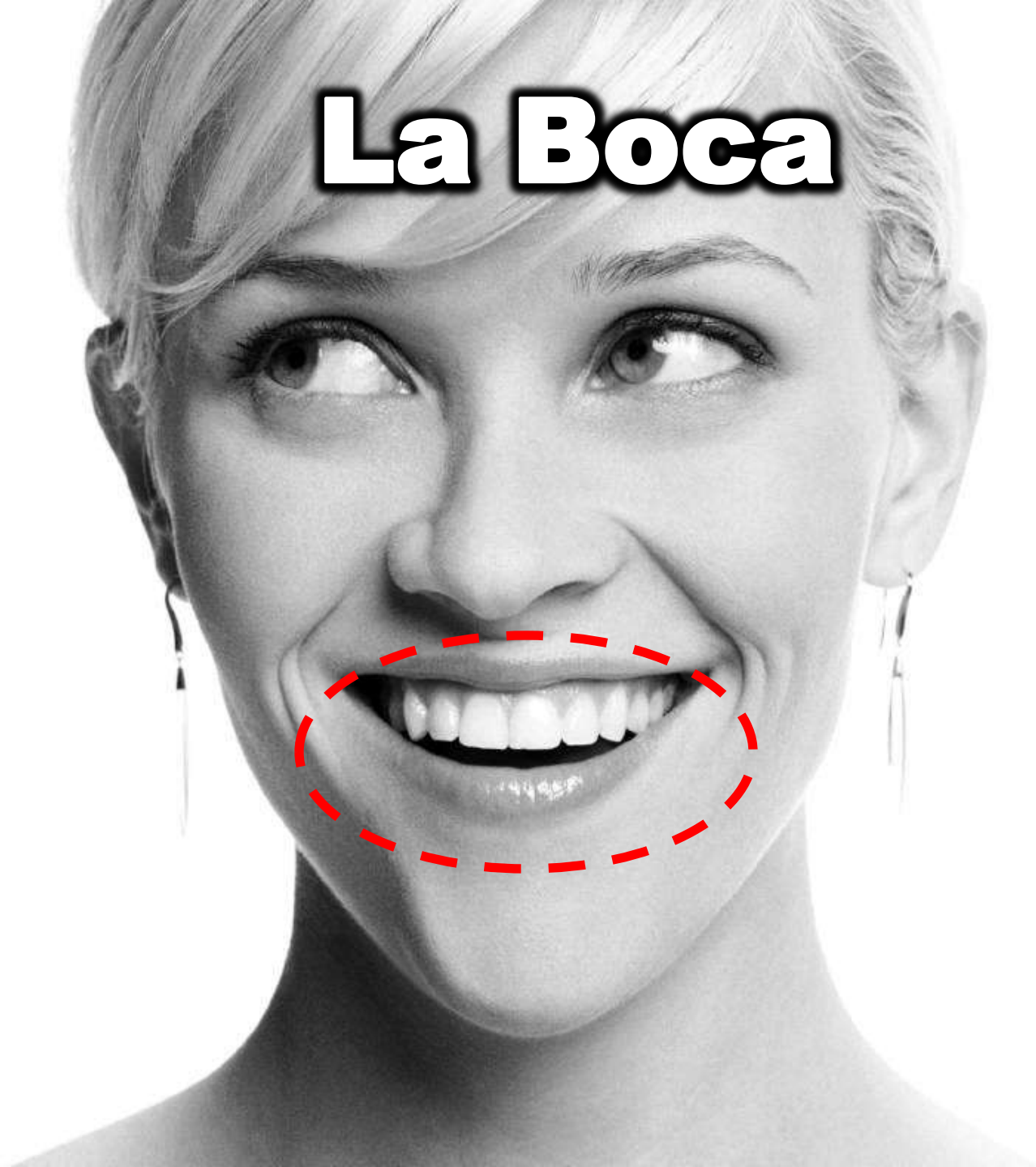Las Partes del Cuerpo

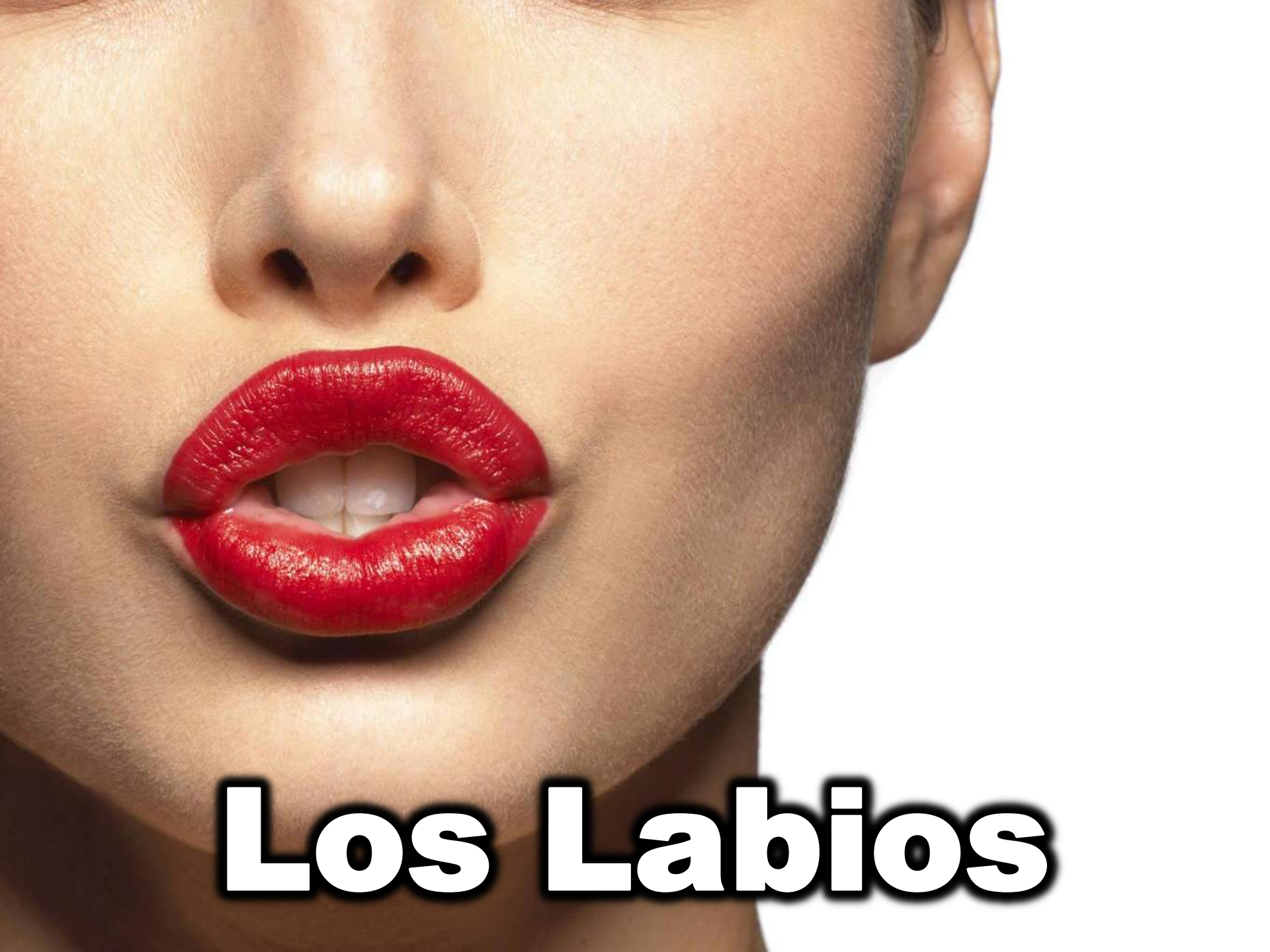Presentación: Gustavo Balcázar
tavobalcazar@gmail.com
São Paulo – 2010
<http://profgustavo.blogia.com>

La Barbilla El Mentón



La Boca

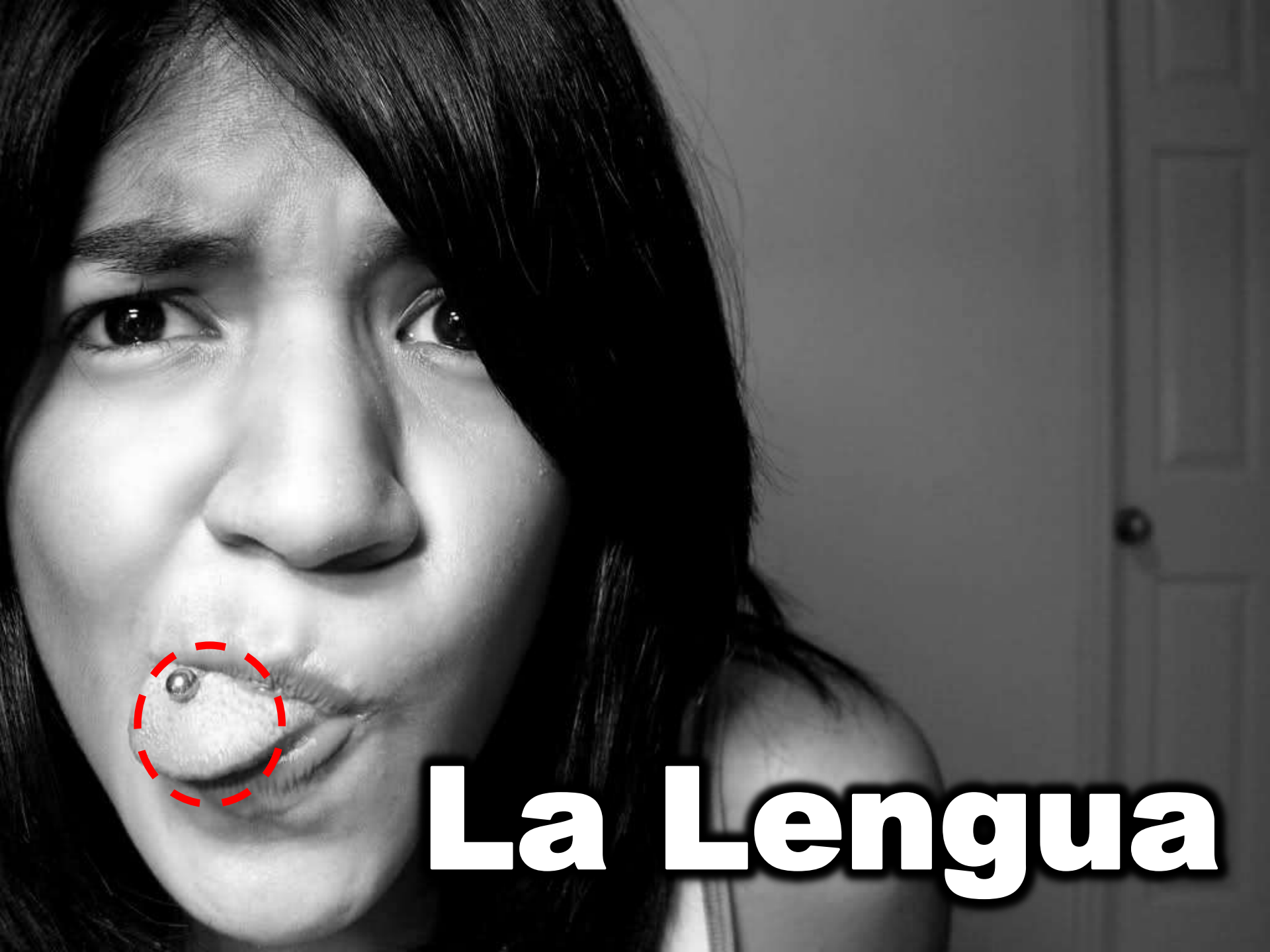



Los Labios



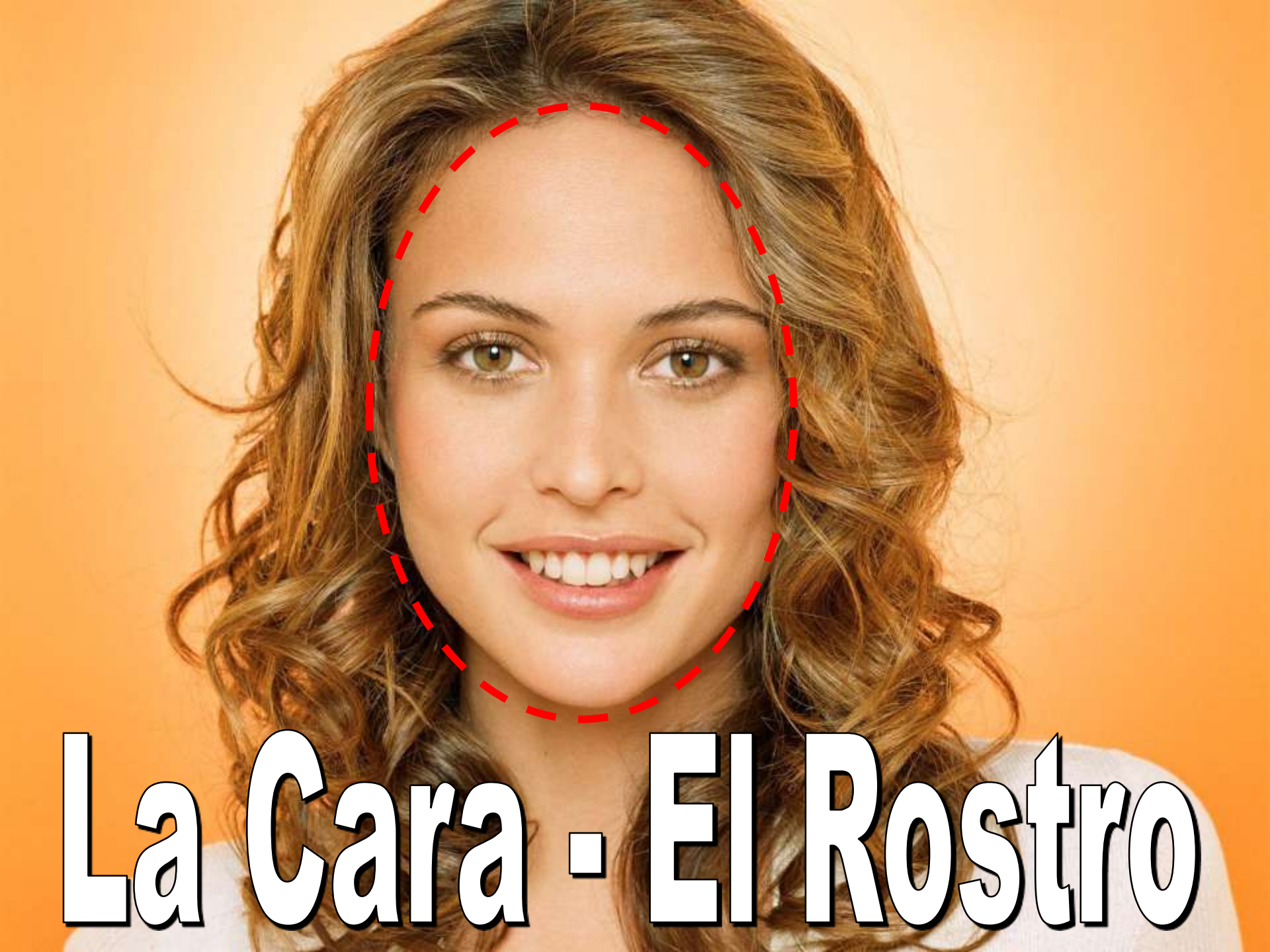Los Dientes



La Lengua



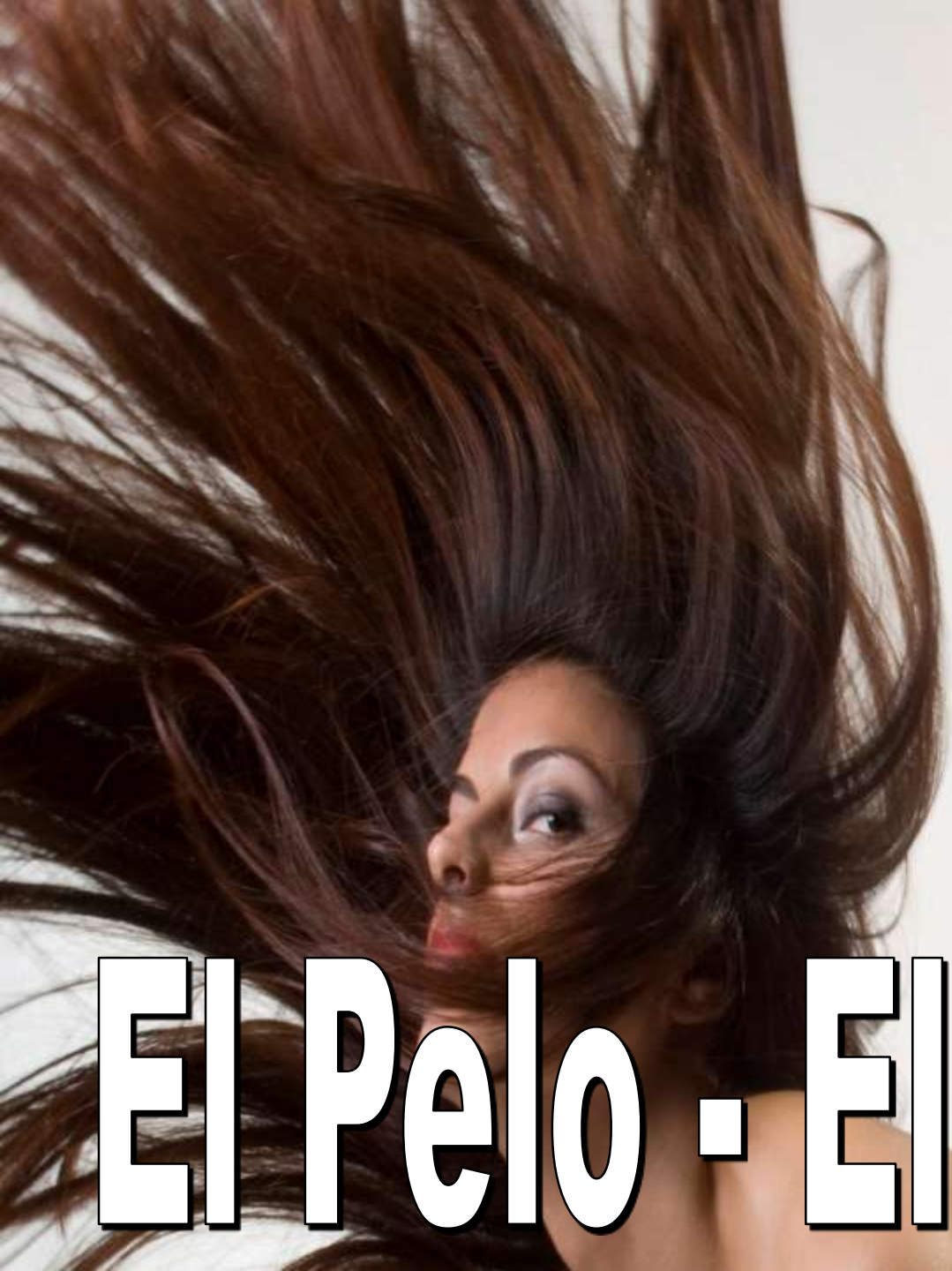La Cabeza



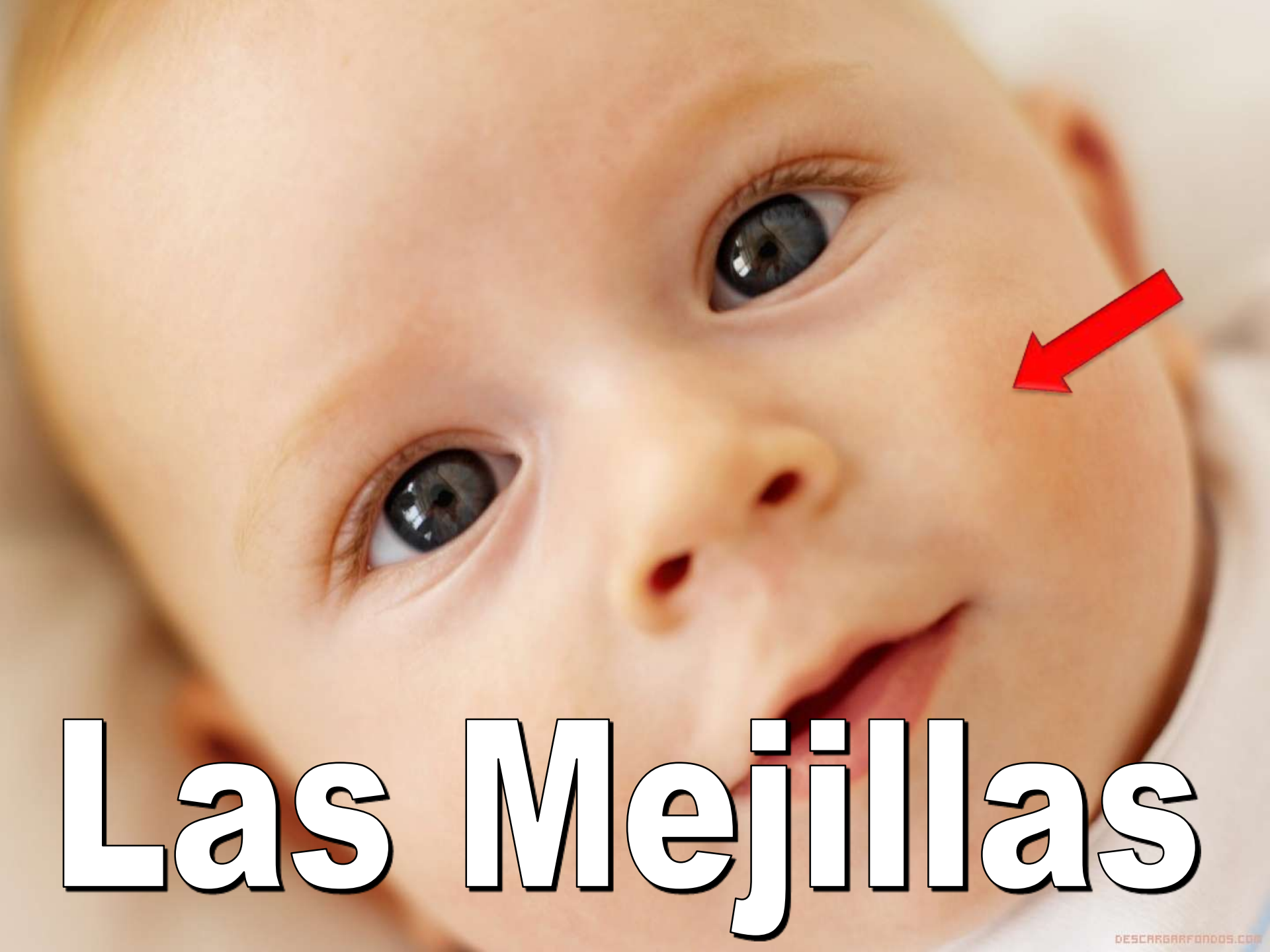La Cara - El Rostro



La Frente



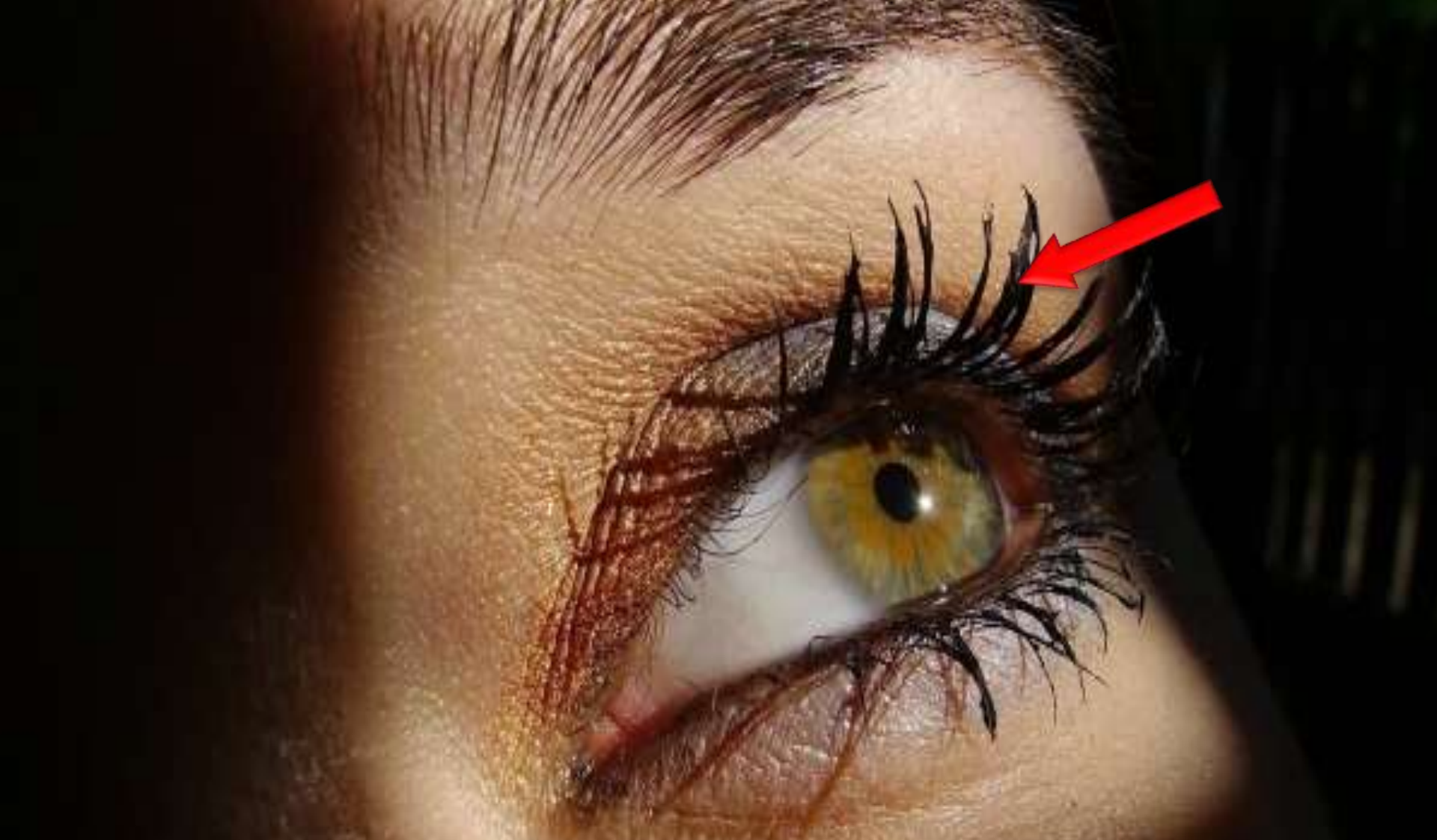El Pelo - El Cabello



Las Mejillas



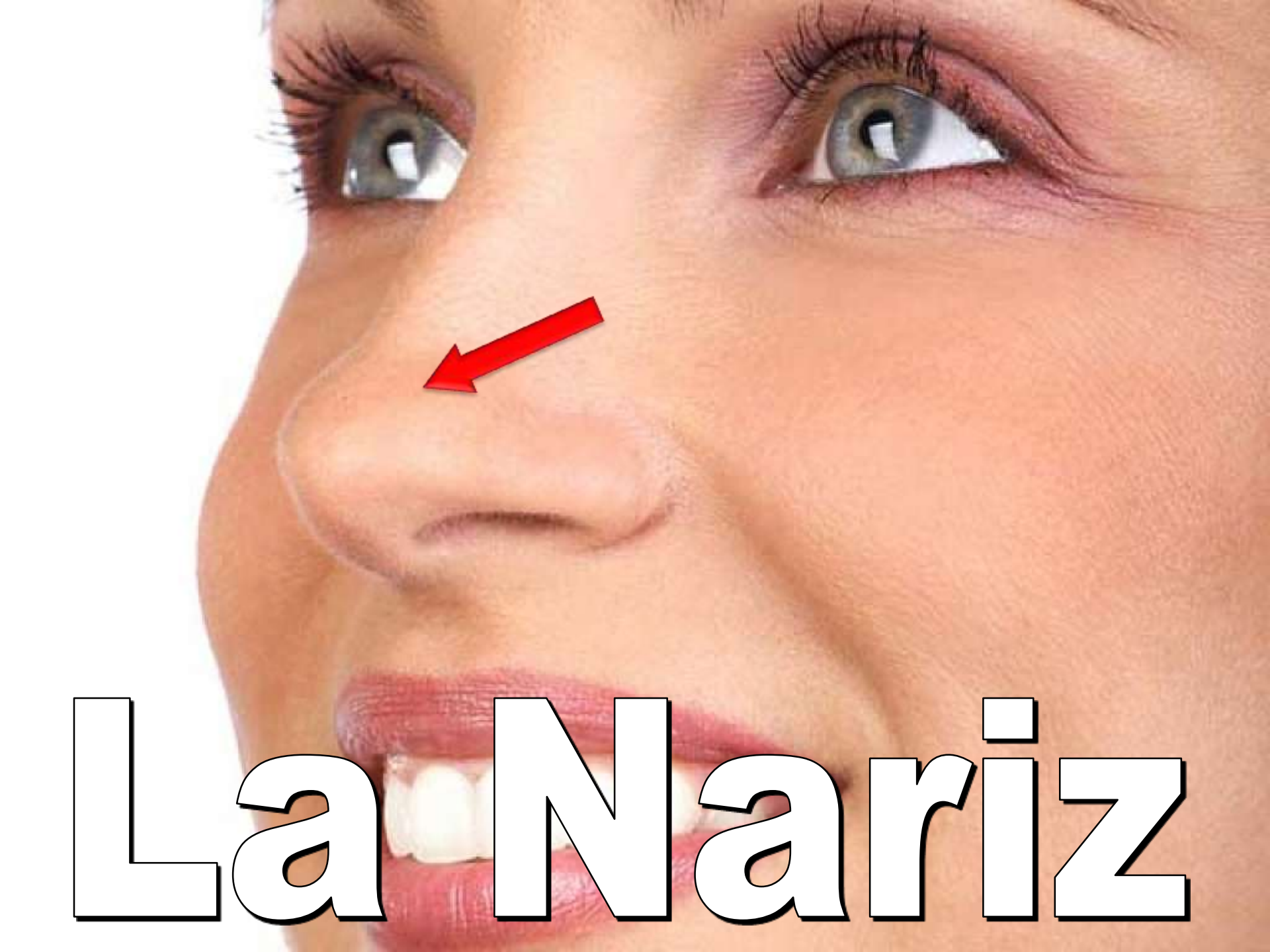Los Ojos



Las Pestañas



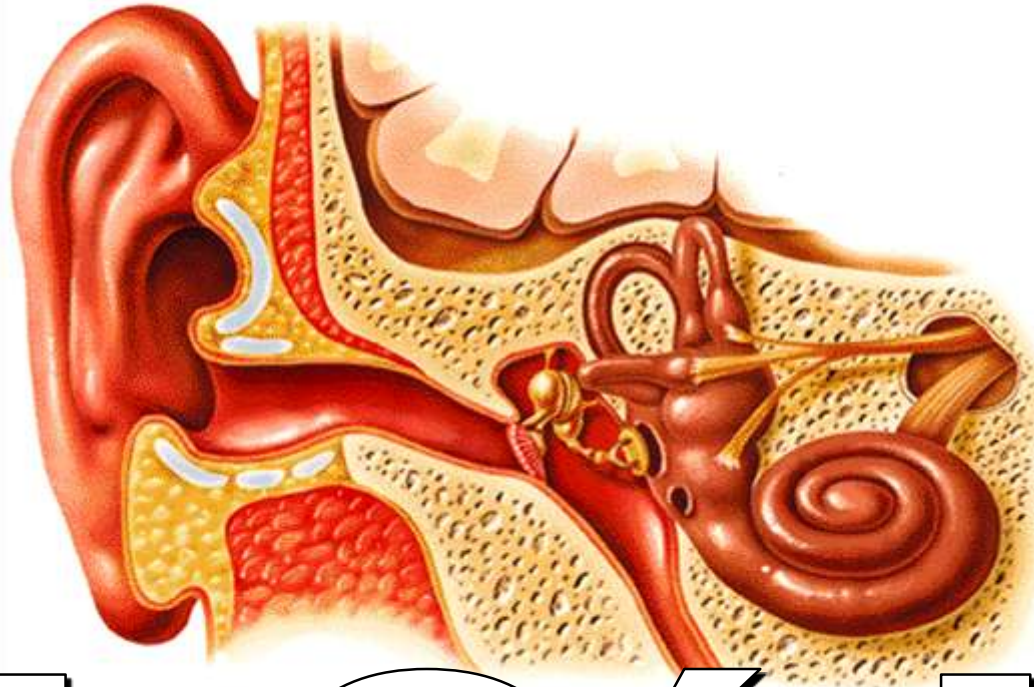
Las Cejas



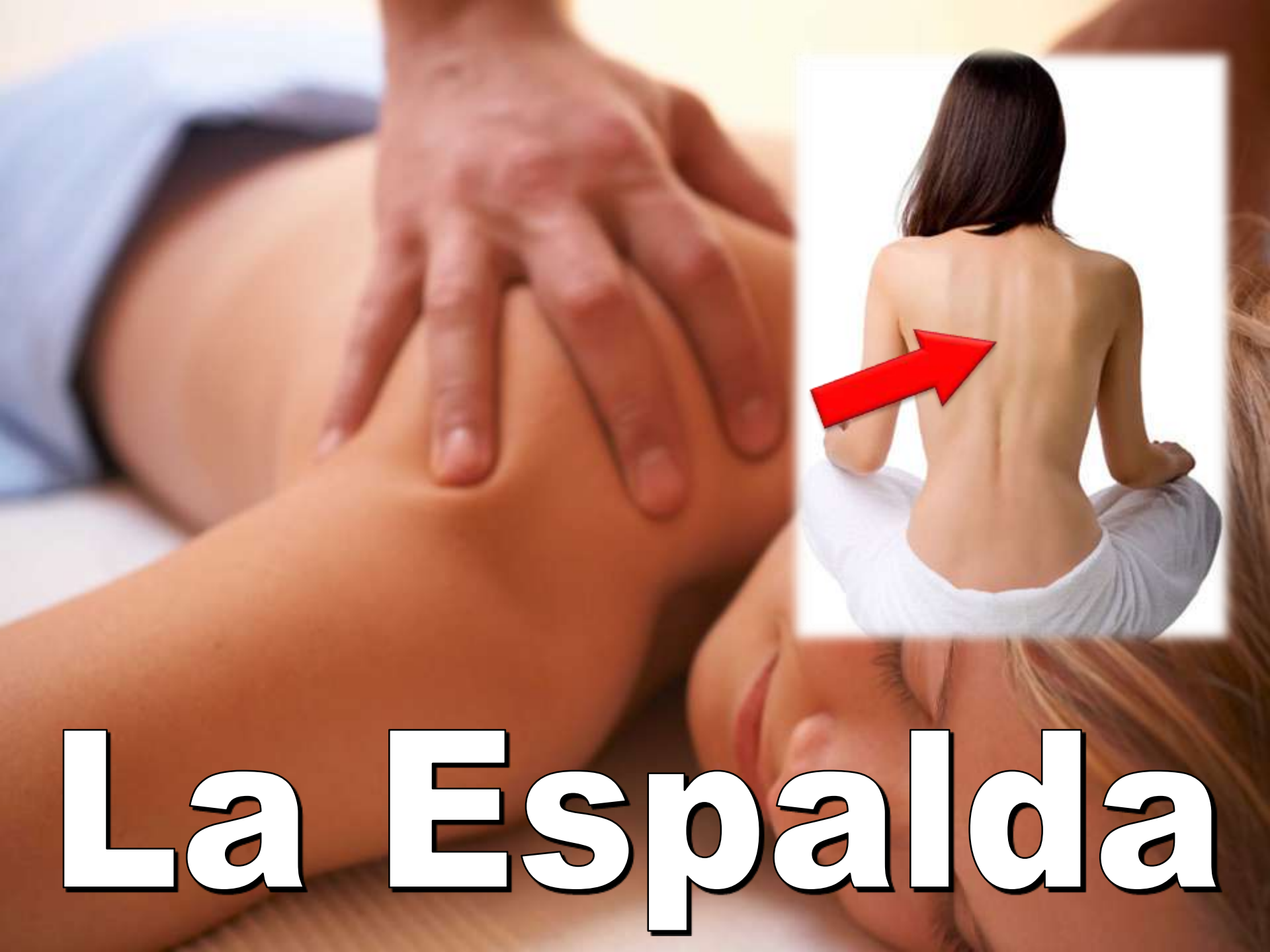La Nariz



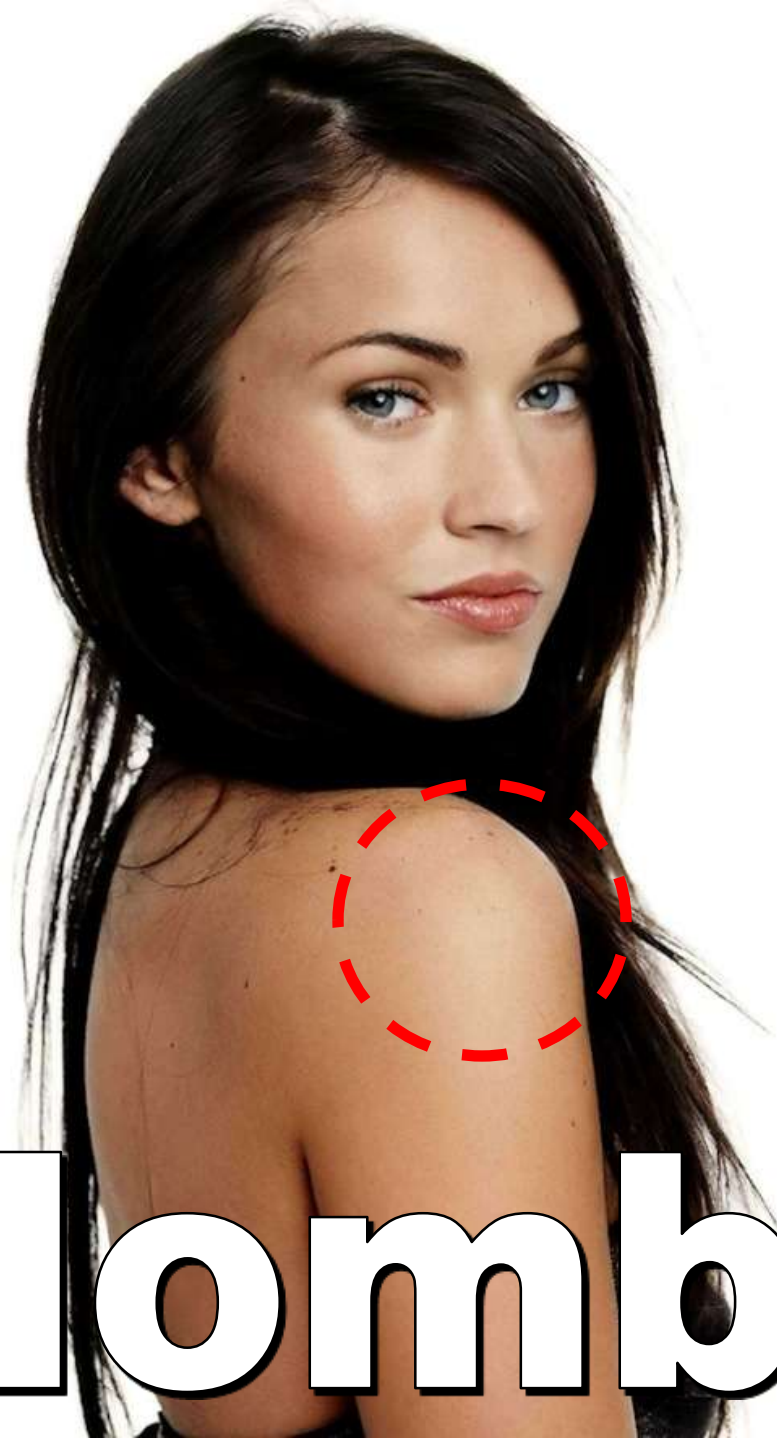
La Oreja



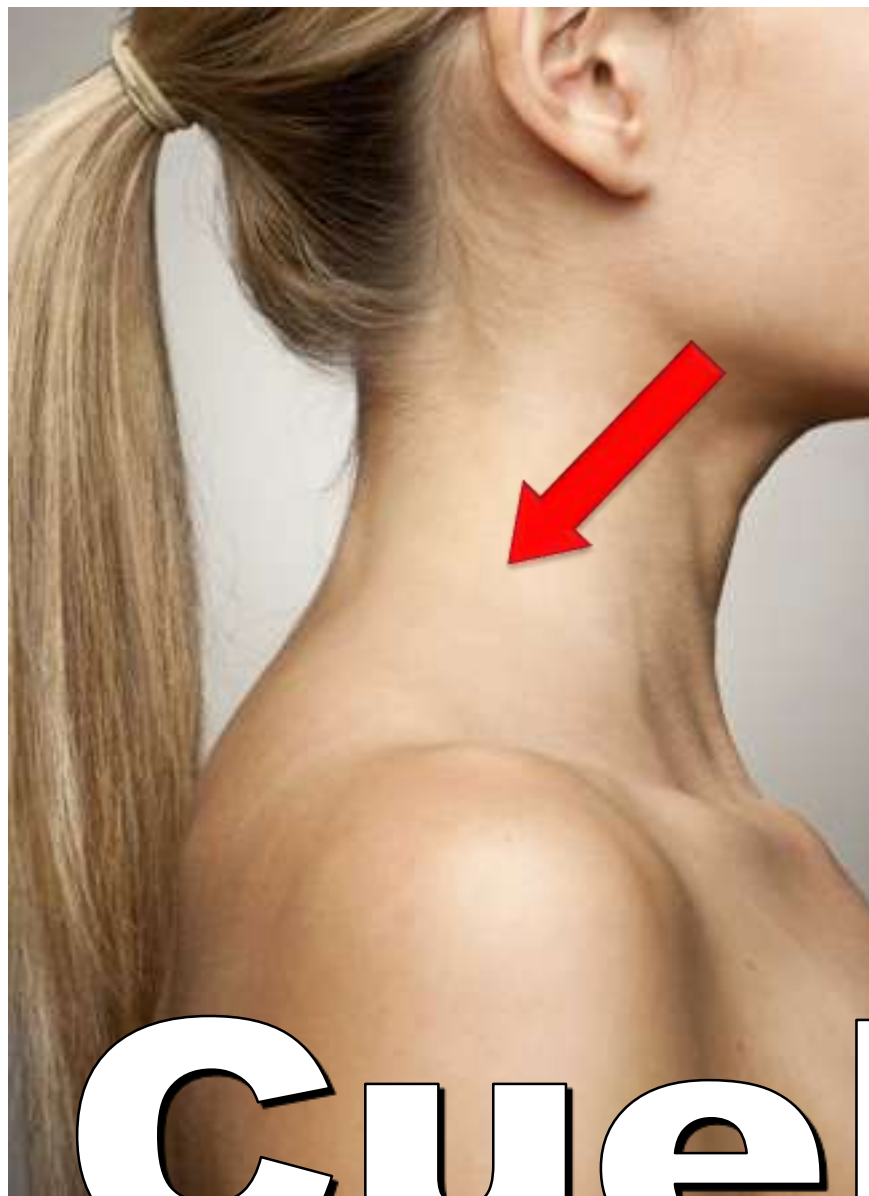El Oído



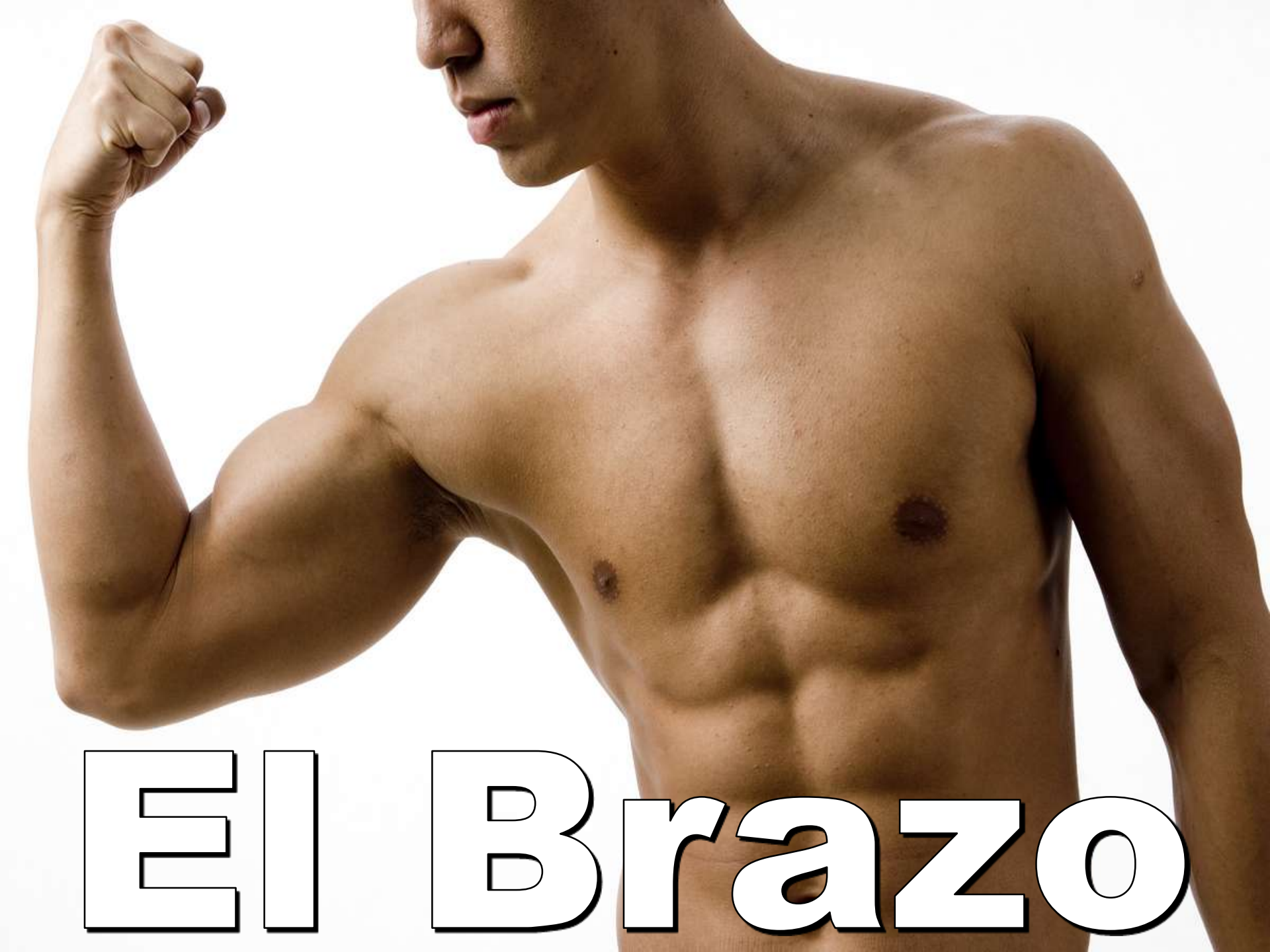La Espalda



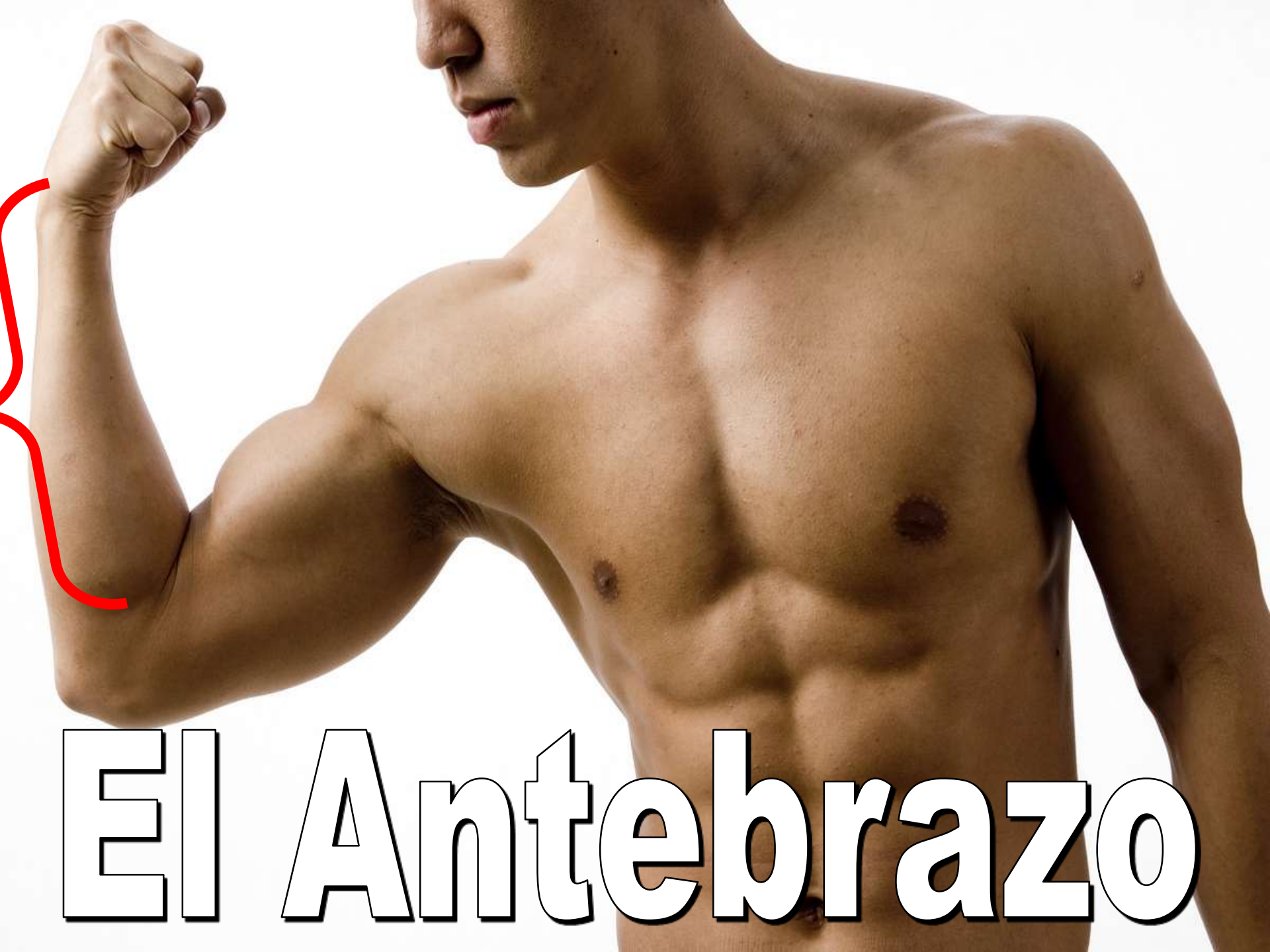El Hombro



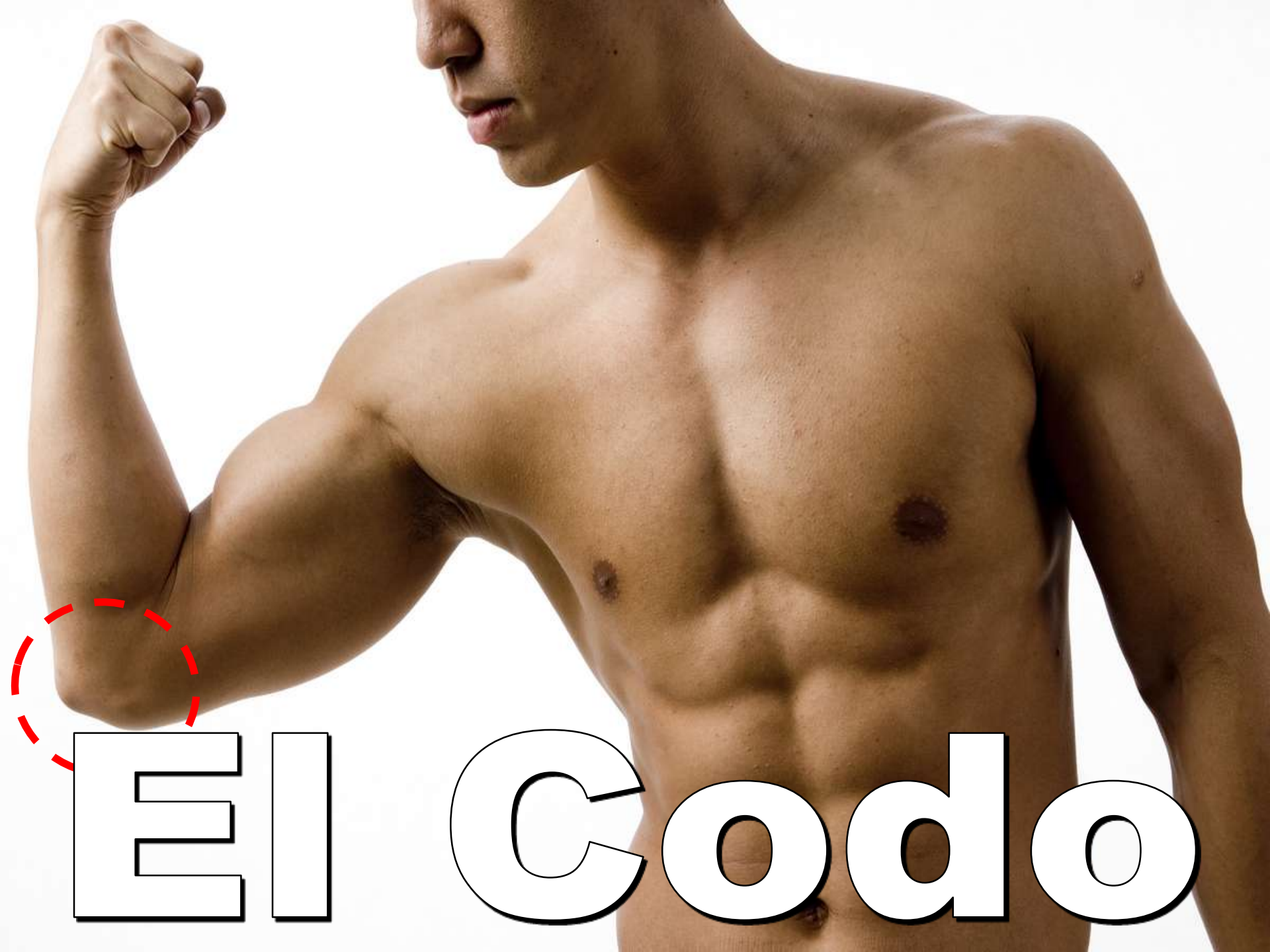El Cuello



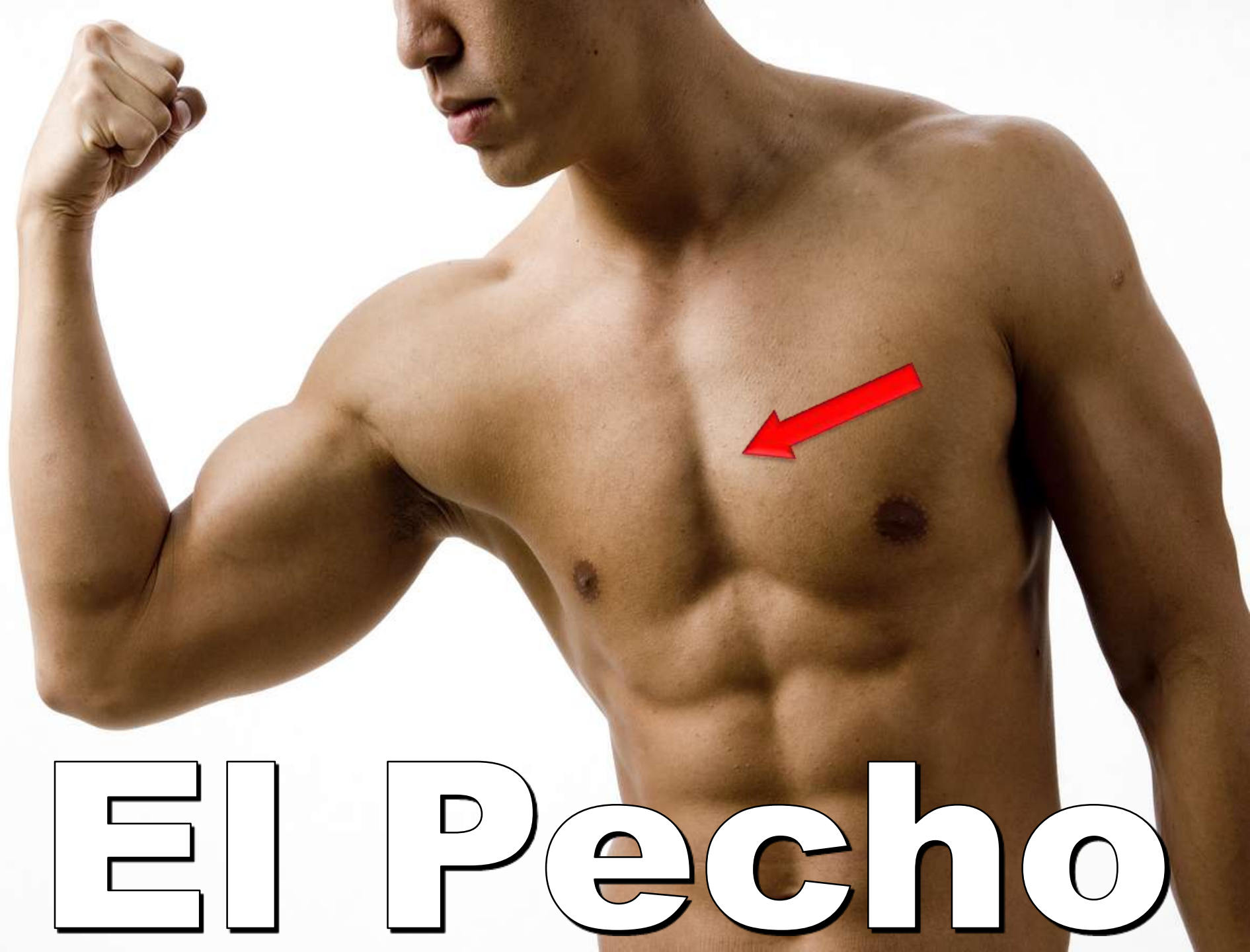El Brazo



El Antebrazo



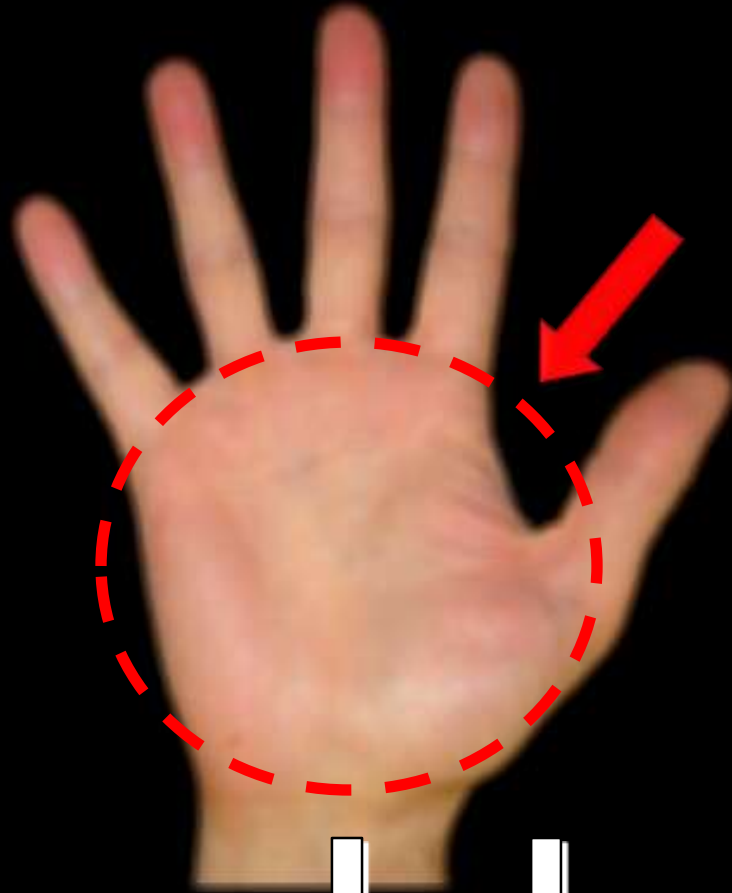
EI Codo



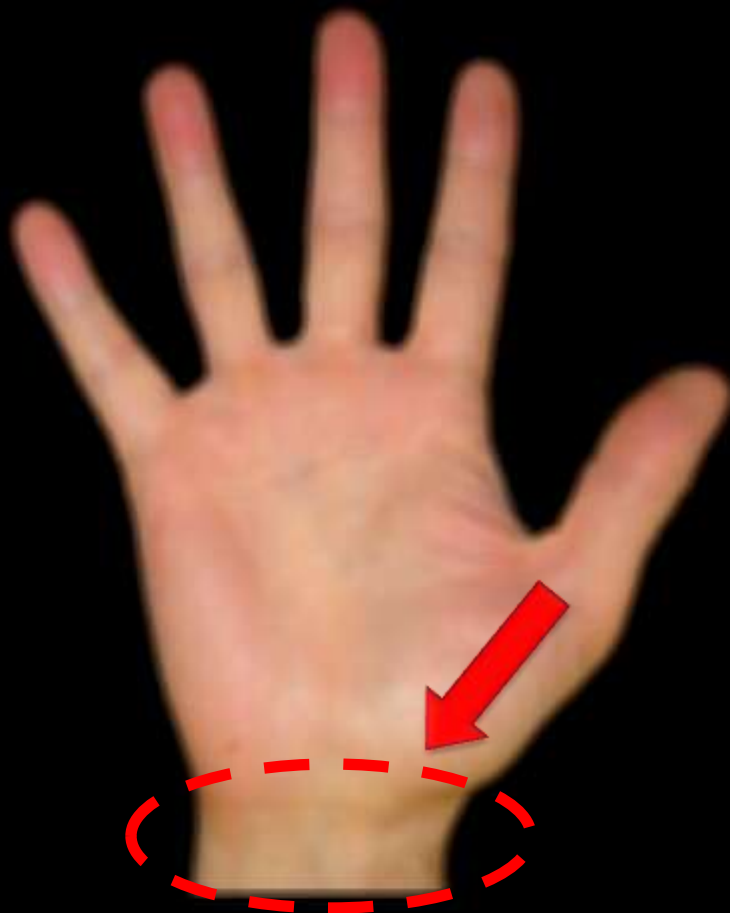
EI Pecho




La Mano




La Palma de la Mano




La Muñeca




Dedo Meñique



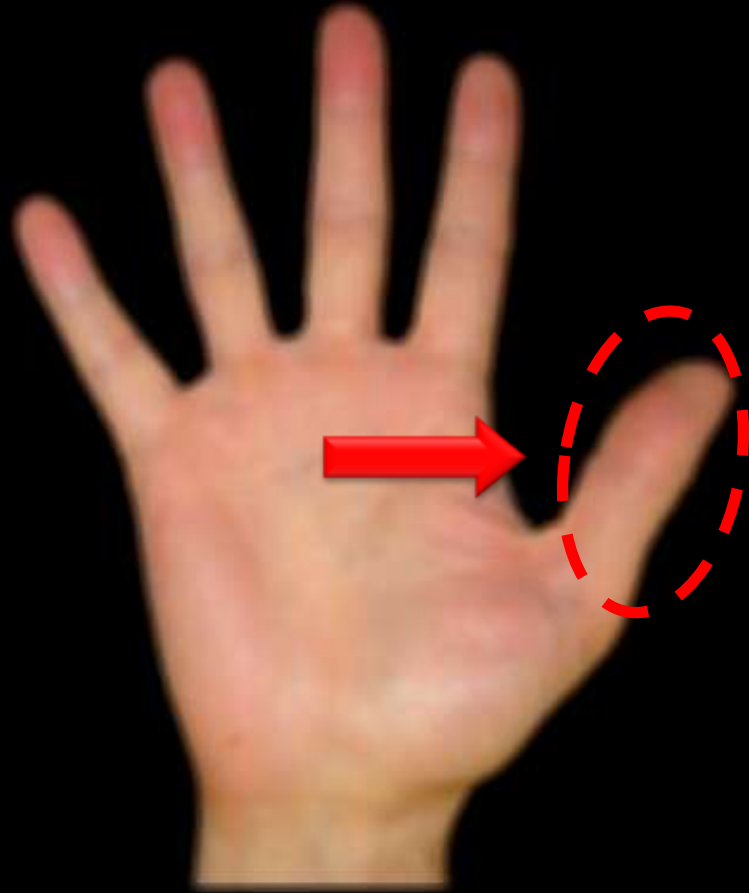
Dedo Anular o Del Corazón



Dedo Medio



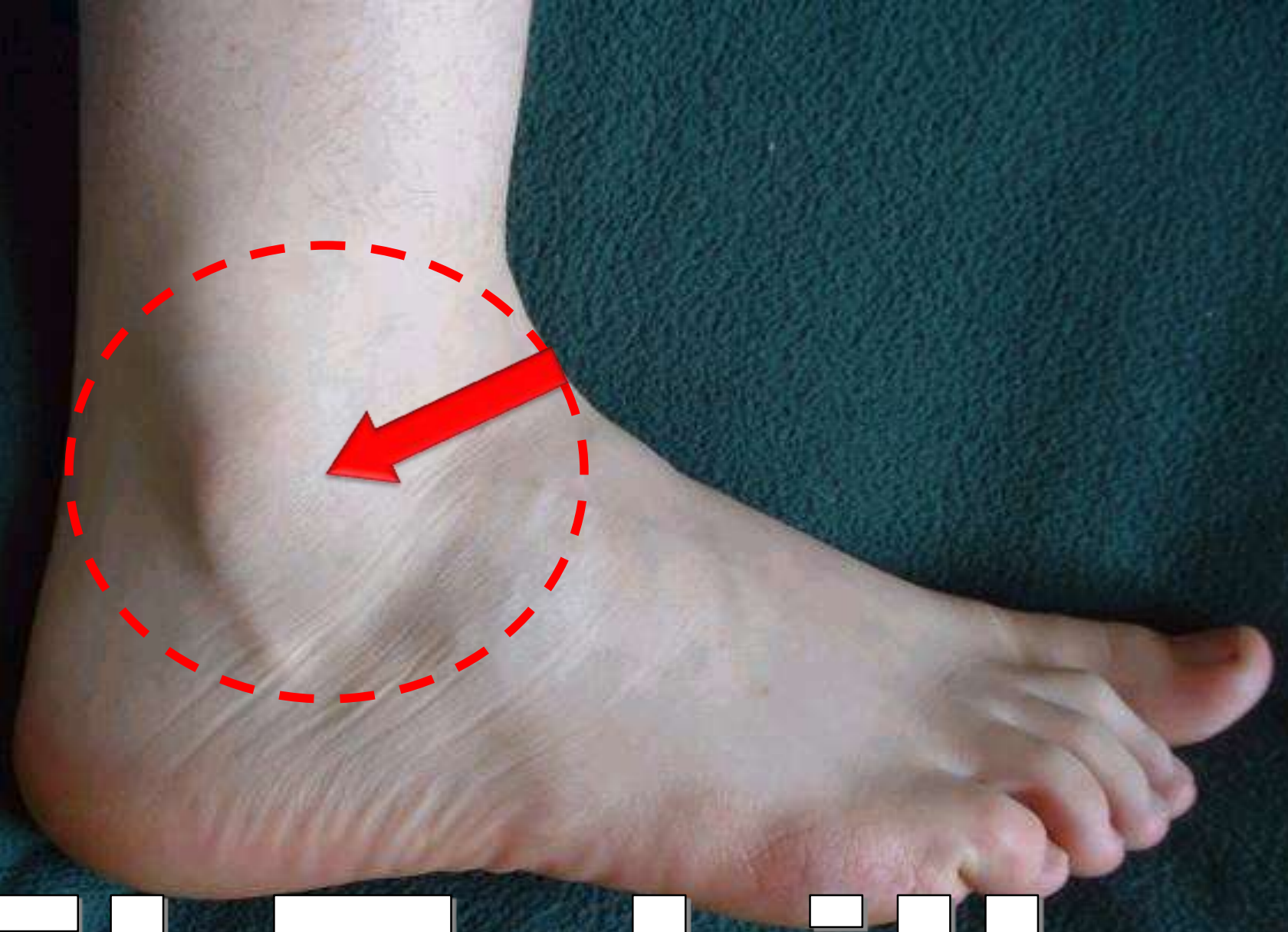Dedo Índice



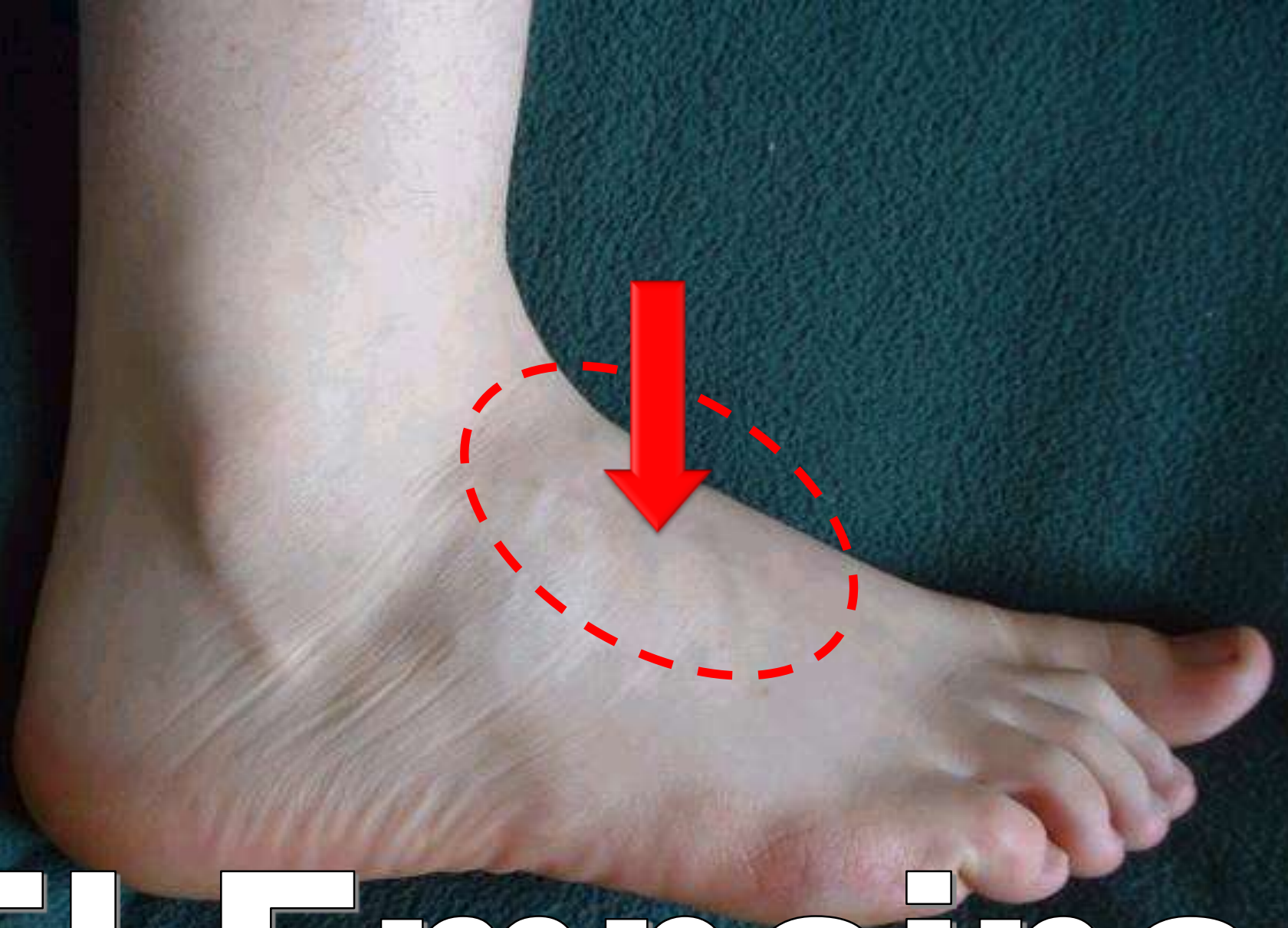Dedo Pulgar

A photograph of a human foot, viewed from the side, resting on a dark green, textured surface. A red dashed oval is drawn around the arch of the foot, highlighting the area of interest. The skin on the arch appears slightly wrinkled or textured.

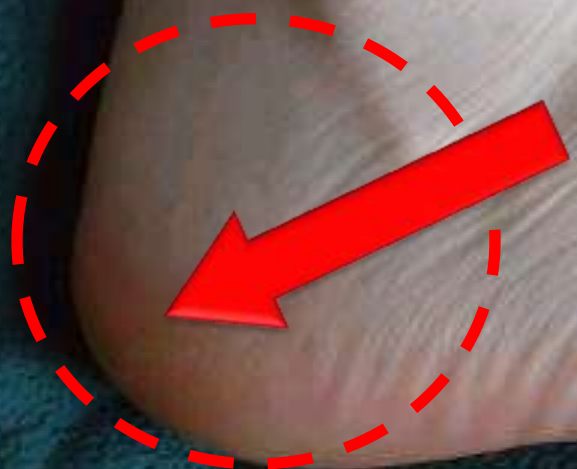EI P i e



EI Tobillo



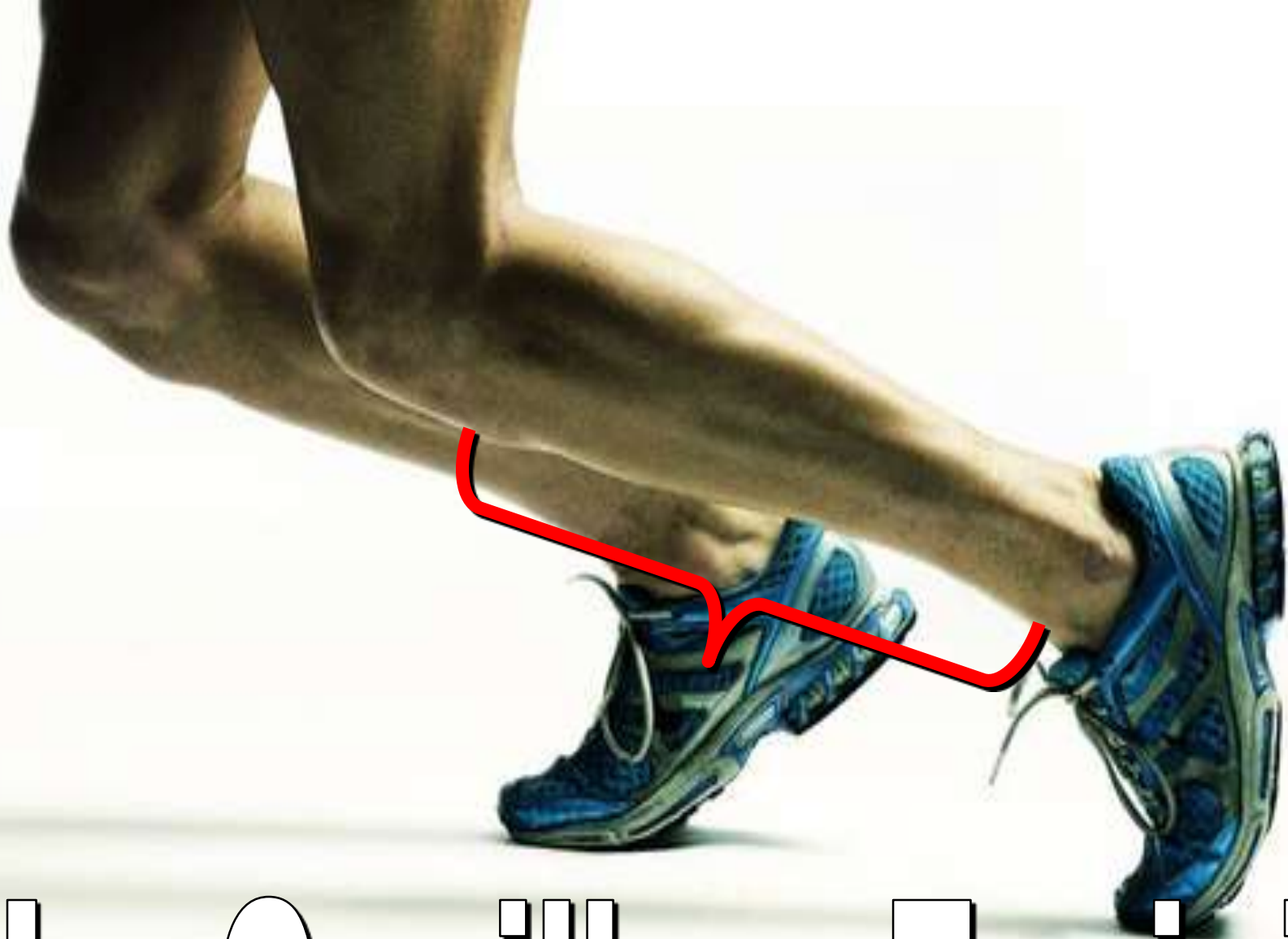El Empeine



EI TALÓN



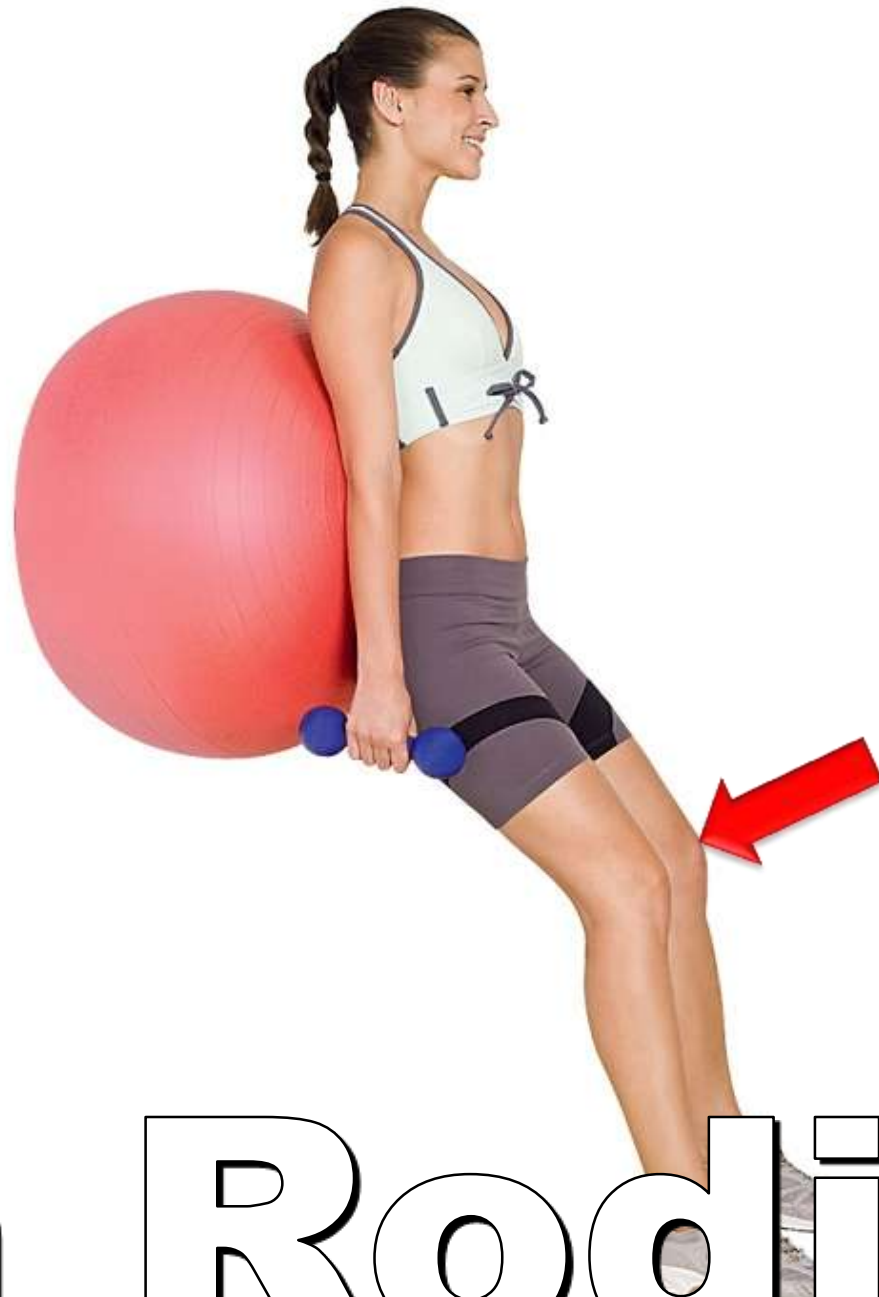Las Piernas



La Canilla o Espinilla



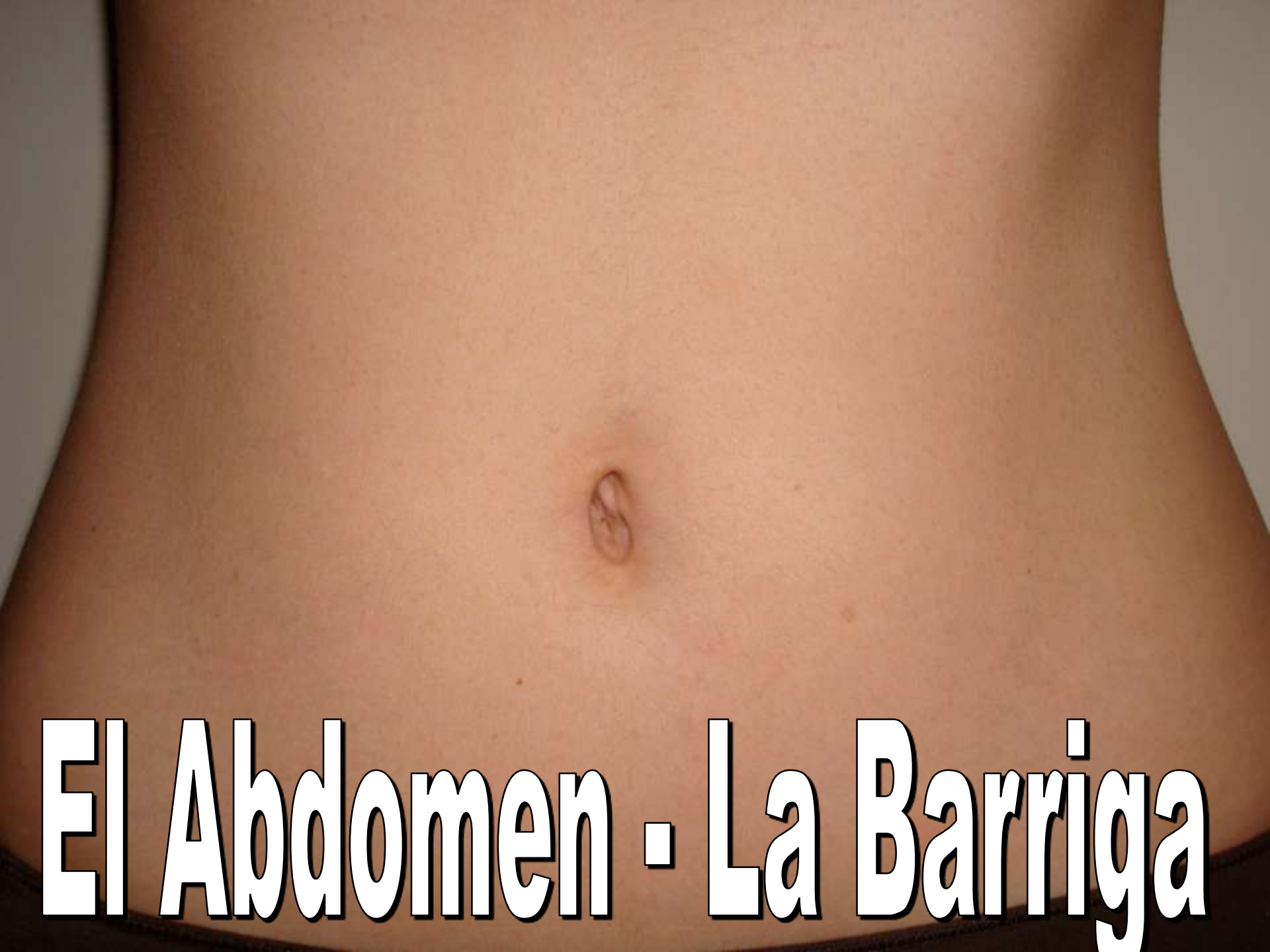La Pantorrilla



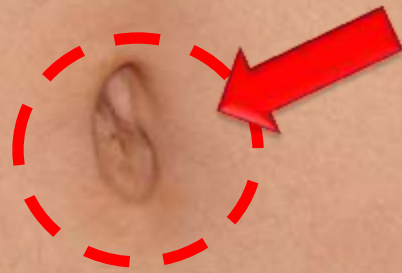La Rodiilla



EI MUSILO



El Abdomen - La Barriga



El Ombligo

Visite el blog:
<http://profgustavo.blogia.com>